

IMAGENS em NEUROLOGIA

Tumor glômico da mão: pequeno sinal e grande sintoma

Hand glomus tumor: small signal and great symptom

Péricles Maranhão-Filho¹

Mulher, 38 anos, procurou atendimento médico por não conseguir mais trabalhar como cabeleireira em consequência de intensos choques sentidos nos dedos de ambas as mãos. Exame clínico e neurológico normais, exceto pela presença de pequenas manchas subungueais azuladas e extremamente dolorosas ao toque (Figuras 1 A e B).

Tumores glômicos (TG) são pequenos hamartomas que reúnem pericitos especializados (células glômicas), vasos sanguíneos, músculo liso e inúmeras fibras nervosas não mielinizadas em torno de uma anastomose arteriovenosa glomeriforme (corpo glômico). Ocorrem principalmente sob o leito ungueal, onde se observam manchas azuladas¹. Geralmente, são únicos, mas, como no presente caso, podem ser múltiplos. A tríade clínica patognomônica congrega: dor espontânea (80%), dor intensa ao toque pontual (100%) e sensibilidade ao frio (78%). O teste de Love, 100% sensível e específico, consiste em despertar dor aguda ao se pressionar com um instrumento fino e firme (a ponta de uma caneta esferográfica ou a extremidade de um clipe de metal, por exemplo) sobre a pequena mancha azulada. Quanto ao tratamento, não existe opção mais efetiva que a exérese do glomus².

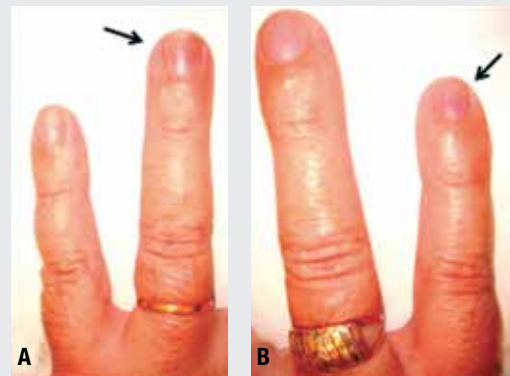


Figura 1. (A) Manchas azuladas sob os leitos ungueais do 4º dedo da mão esquerda e (B) do 5º dedo da mão direita (setas) (imagens com permissão).

REFERÊNCIAS

1. Fitzpatrick TB, Johnson RA, Wolff K, Suurmond R. Color Atlas & Synopsis of Clinical Dermatology. Common & Serious Diseases. New York: McGraw-Hill; 2001. p. 186.
2. DermIS – Dermatology Information System. Disponível em: <<http://www.dermis.net/dermisroot/en/23073/diagnose.htm>>. Acesso em: 20 set, 2013.

¹ Professor adjunto IV de Neurologia do Hospital Universitário Clementino Fraga Filho (HUCFF), Universidade Federal do Rio de Janeiro (UFRJ). Neurologista do Instituto Nacional do Câncer do Rio de Janeiro (Inca-RJ), Hospital do Câncer I (HC-I). Rio de Janeiro, RJ, Brasil.

Endereço para correspondência: Dr. Péricles Maranhão-Filho. Av. Prefeito Dulcídio Cardoso, 1680/1802 – 22620-311 – Rio de Janeiro, RJ, Brasil.
E-mail: pmaranhaofilho@gmail.com